

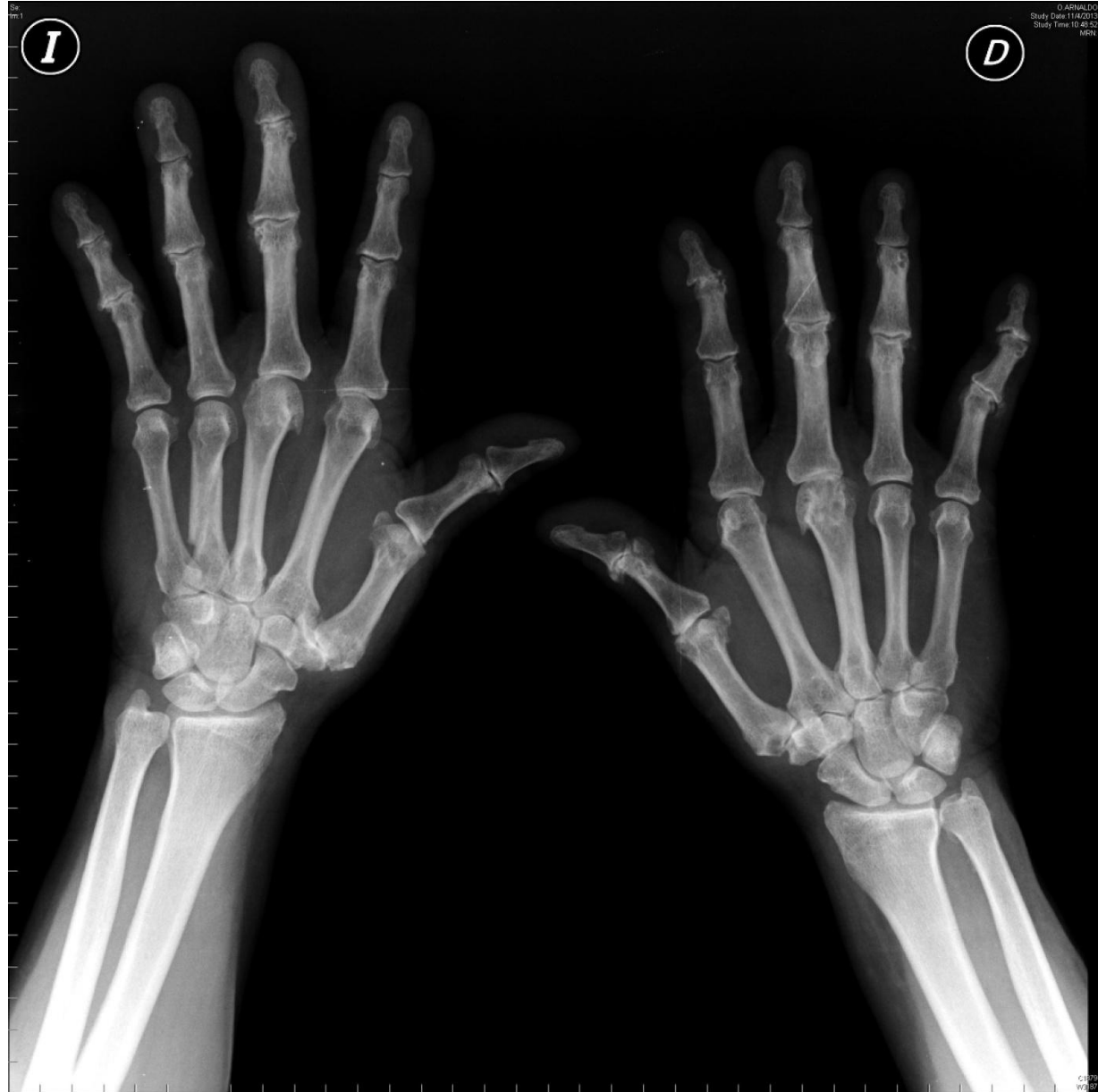

TALLER TUTORES- RESIDENTES CANARIAS 2015

Osteoartritis erosiva.

Hiurma Sánchez Pérez
MIR3 Reumatología CHUC.

RX AP MANOS (I)

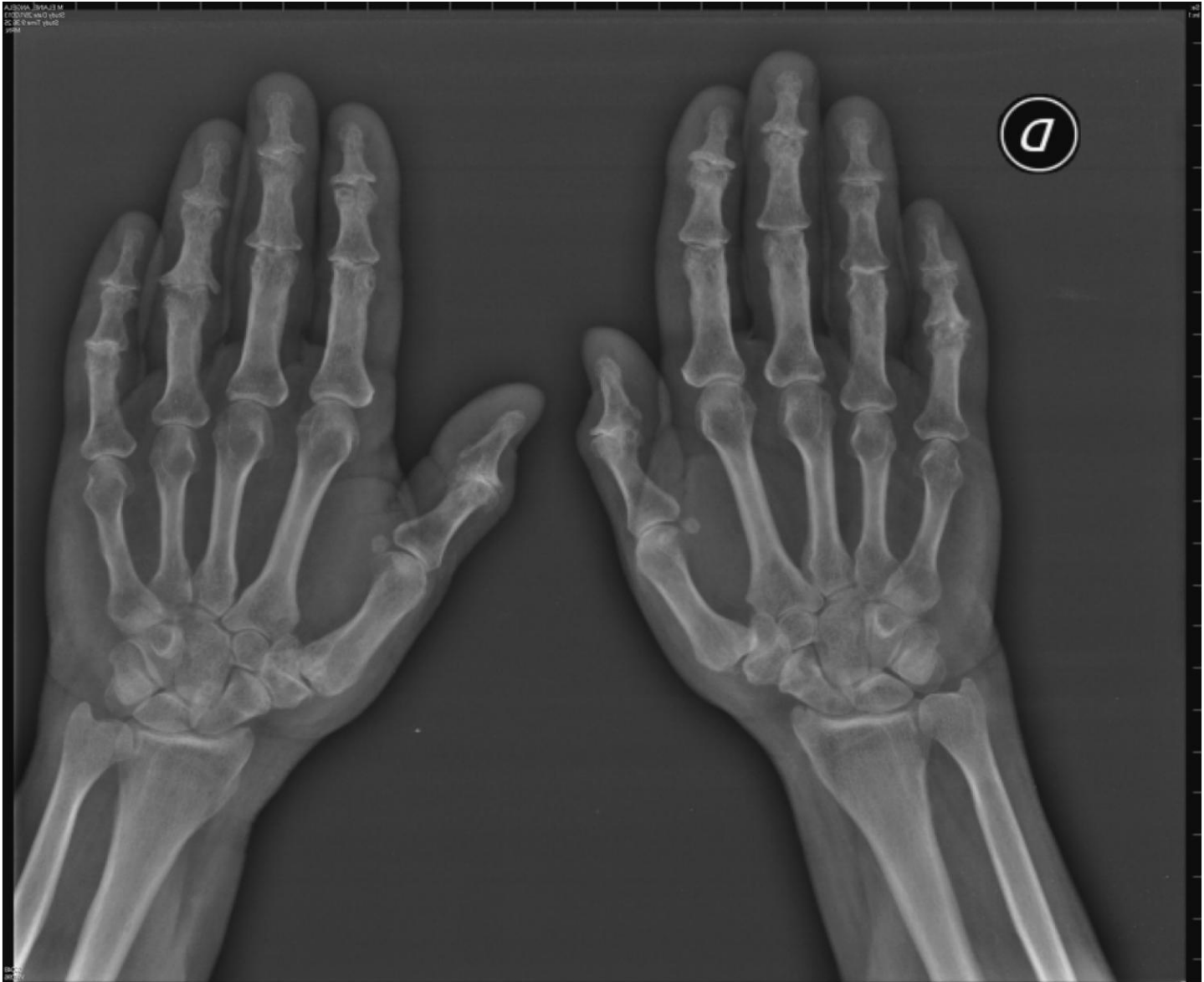

OSTEOARTRITIS EROSIVA

PROLIFERACIÓN + EROSIÓN

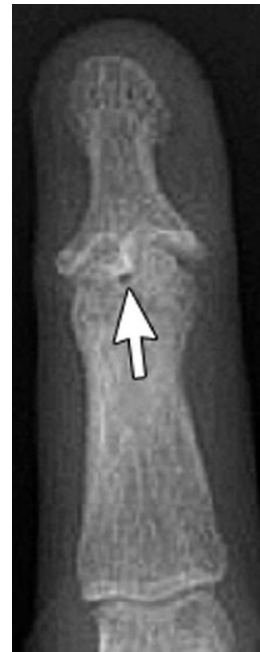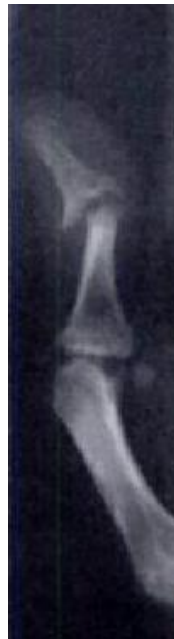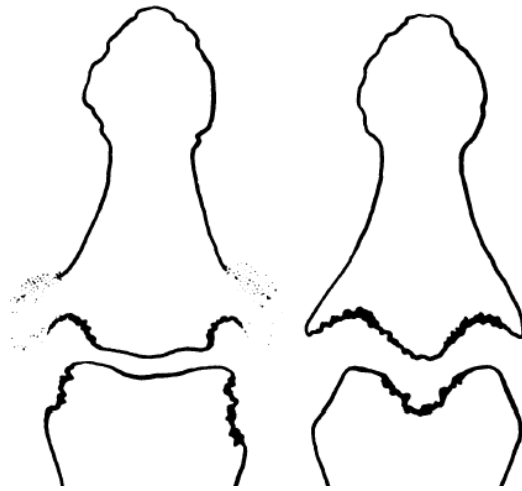
- IFD e IFP > MCF, CMC, TraEsc > Rodillas, caderas
- **Osteofitos:** similares a artrosis. Márgenes articulaciones IFD-IFP
- **Pinzamiento + esclerosis (IFD-IFP).**
- **Erosiones:** prominentes, CENTRALES. IFD-IFP (DD artritis erosivas). Alas de gaviota.
- **Anquilosis ósea intraarticular. IFD-IFP**

RX AP MANOS (2)

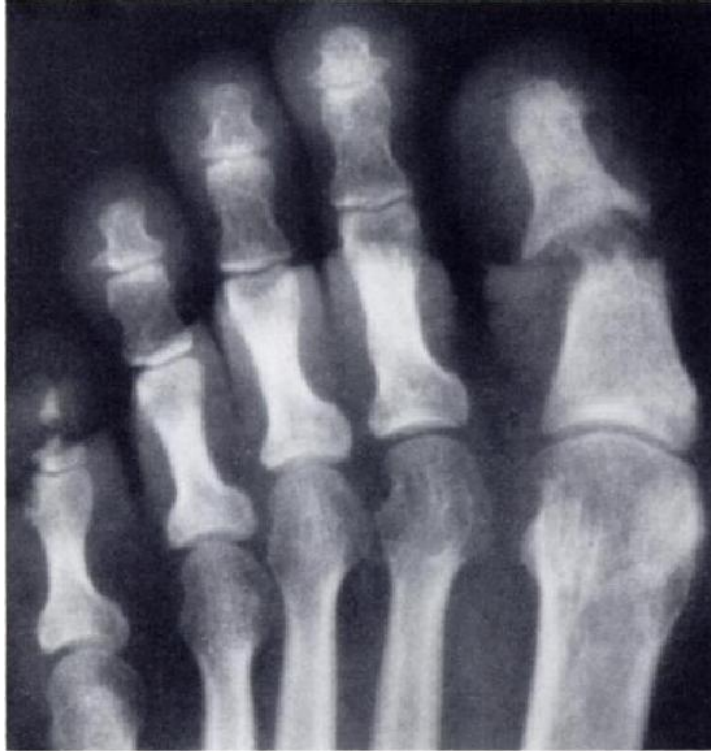

DIAGNÓSTICO DIFERENCIAL

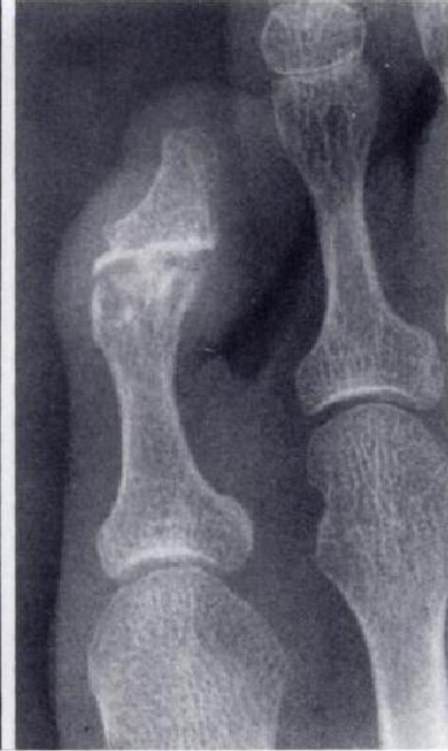	Osteopenia	Pinzamiento	Erosiones	Osteofitos	Anquilosis	Esclerosis	Quistes óseos	Fragmentación/Colapso	Distribución	Localización
ARTROSIS EROSIVA	-	Focal Asimétrico	+(Centrales)	+(bien definida)	IFD, IFP	+	+	-	Simétrica	IFD, IFP, MCF, CMC 1ª, TraEsc
ARTROSIS	-	Focal Asimétrico	-	+(bien definida)	-	+	+	Grandes articulaciones	Asimétrica	IFD, IFP, MCF, CMC 1ª, TraEsc, MTF 1ª, TMT 1ª, rodilla, cadera, interapofisarias
ARTRITIS PSORIÁSICA	+/- (fase inicial)	Difuso en grandes articulaciones Aumentado en manos y pies (destrucción ósea)	+(Marginales) Resorción penachos 'Copa-Lápiz'	+(mal definida)	+	+	+	-	Asimétrica/ Simétrica/ Unilateral	IFD, IFP, MCF, MTF, calcáneo, SI, CV, otras
AR	+	Difuso Simétrico	+(Marginales)	-	Tarso, carpo	-	+	Infrecuente	Simétrica	IFP, MCF, muñeca, MTF, IF 1º dedo, codo, glenohumeral, acromioclavicular, rodilla, tobillo, cadera, CV cervical, otras
GOTA	-	Raro (fase tardía)	+(Marginales, excéntricas) Borde escleroso	+/- (bien definida, asimétrica)	Rara	+	+	+/-	Asimétrica	MTF, IF pie, IFD-IFP-MCF mano, muñeca, codo, rodilla, otras



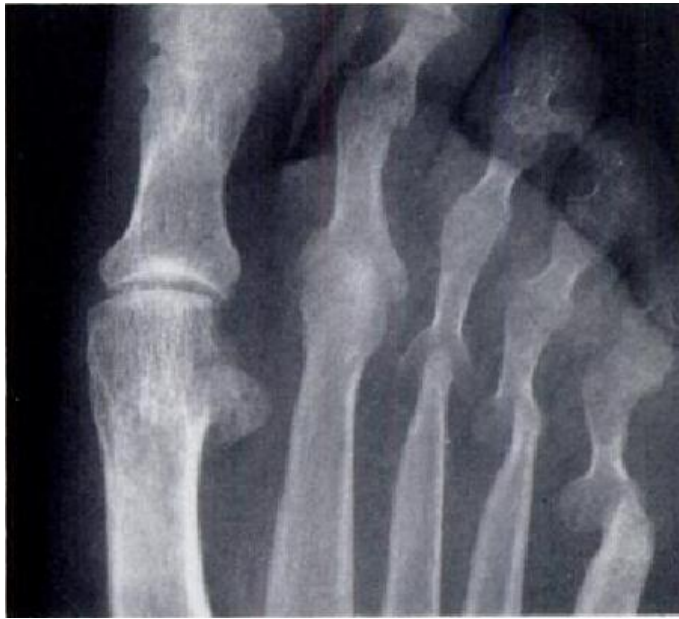Artritis psoriásica Artrosis erosiva



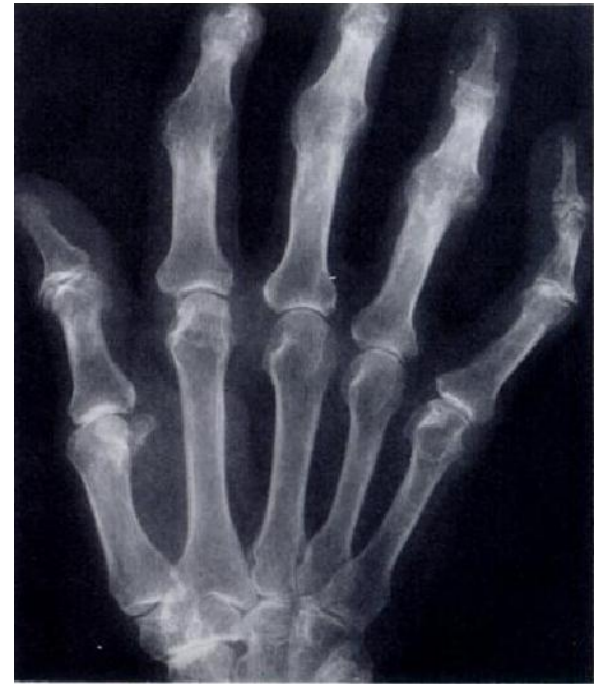Artritis psoriásica



Artrosis erosiva



Artritis psoriásica



Artrosis erosiva

